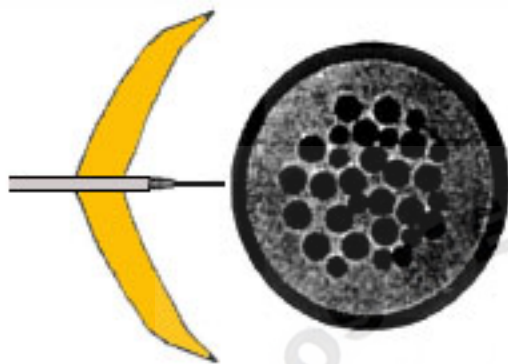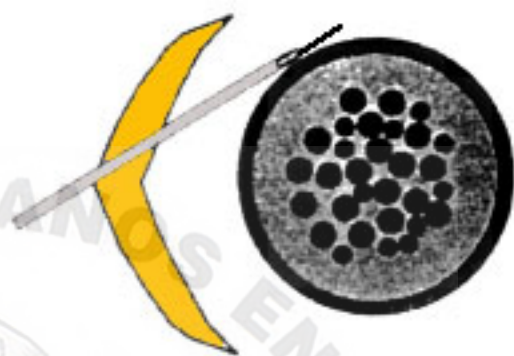
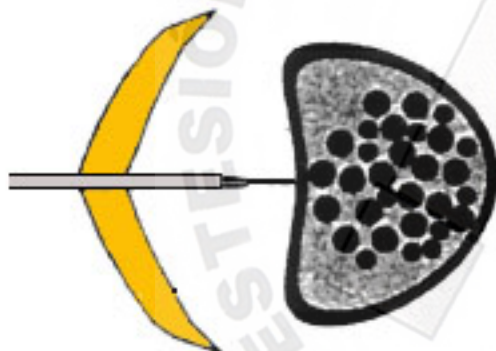


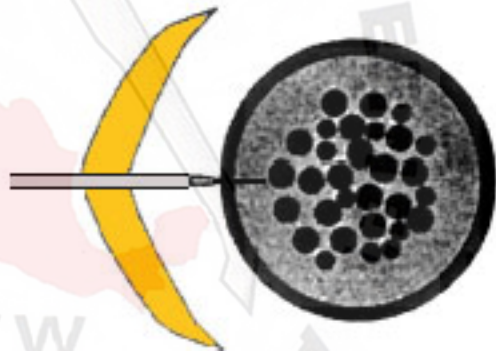
Introducción insuficiente de la aguja de Tuohy. Aguja espinal no alcanza a puncionar la Duramadre. **Punción fallida.**



Introducción de la aguja de Tuohy tangencial al saco dural o tecal. La aguja espinal se coloca también tangencial a la Duramadre. **Punción fallida.**



Introducción suficiente de la aguja de Tuohy. Saco dural (tecal) reducido o la punta de la aguja espinal sólo toca Duramadre. **Punción fallida.**



Introducción suficiente y correcta de la aguja de Tuohy. La aguja espinal alcanza y perfora la Duramadre. **Punción exitosa.**

Causas de punción fallida en el bloqueo epidural-espinal o mixto